

Ledd-
sykdommer
på Boxer



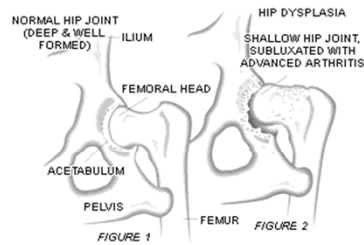
Leddsykdommer på Boxer

- Hofteledds dysplasi
- Kneleddsfeil
- Osteochondrose



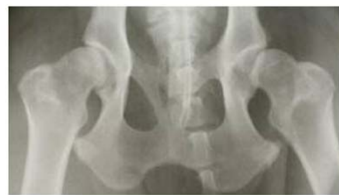Hofteleddsdysplasi

- HD
- Fri: A og B
- Svak: C
- Middels: D
- Sterk: E
- Feil utvikling av leddet
- Forkalkning?



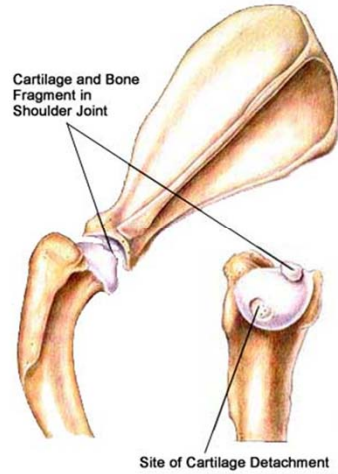
Hofteleddsdisplasi

- Arvelig
- Miljø
- Slark?
- Symptomer?



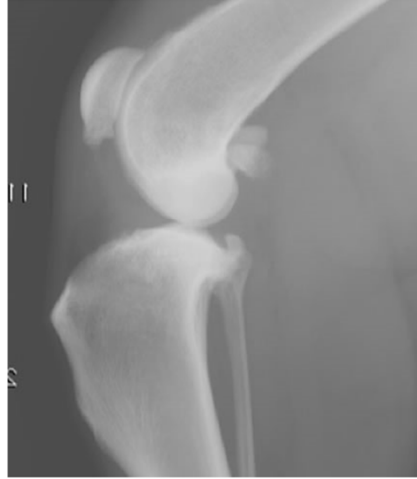Osteochondrose skulder

- Feil i omdanning av brusk til ben
- Brusklap eller bit, leddmus
- Kan bli borte
- 5-10 mnd alder
- Årsak:
 - Arvelig
 - Rask vekst
 - Ernæring
 - Biomekanikk
- Skulder, albue, kne, has, (hofter)



Kneleddsfeil

- Forkalkning i knær
- Symptomer
- Årsak:
 - OCD?
 - Betennelse?
 - Slark / ustabilitet?
 - Immunmediert?
 - Arvelig



Spørsmål?

